УДК 616.711-085.828

ДУРАЛЬНО-МЫШЕЧНО-ВЕНОЗНО-ЛИМФАТИЧЕСКАЯ ПОМПА ПОЗВОНОЧНИКА. ГИПОТЕЗА ИЛИ РЕАЛЬНЫЙ ФАКТ?

В. К. Калабанов
г. Н. Новгород, Россия

DURAL-MUSCULO-VENOUS-LYMPHATIC PUMP OF THE VERTEBRAL COLUMN. HYPOTHESIS OR REAL FACT?

V.K.Kalabanov
N. Novgorod, Russia

РЕЗЮМЕ

Выдвигается гипотеза о дурально-мышечно-венозно-лимфатической помпе позвоночника, обеспечивающей возврат венозной крови и отток лимфы от структур позвоночника к сердцу при движениях с функциональными деформациями позвоночника. Правомерность гипотезы подтверждается данными миелографии, эпидурографии, веноспондилографии, магнитно-резонансной томографии, результатами экспериментов. Представлен обзор литературы, относящейся к данному вопросу.

Ключевые слова: *постактивизационное растяжение, мышечно-венозная помпа нижней конечности, дуральный мешок, околопозвоночная мускулатура, дурально-мышечно-венозно-лимфатическая помпа позвоночника.*

SUMMARY

The author adduces a hypothesis about the dural-musculo-venous-lymphatic pump of the vertebral column, wich provides return of venous blood and outflow of lymf from vertebral structures to the heart during movements with functional deformations of the vertebral column. Facts of the myelography, epidurography, venospondilography, magneto-resonant tomography, results of experiments are presented in favour of this hypothesis. The author reviews literature about this subject.

Key words: *postactivizating stretching, musculo-venous pump of the lower extremity, dural sac, paravertebral musculature, dural-musculo-venous-lymphatic pump of the vertebral column.*

До настоящего времени не изучен должным образом вопрос возврата венозной крови от структур позвоночника к сердцу при движениях с функциональными деформациями позвоночника. Необходимость в его изучении тем более актуальна, что установлена важная роль сосудистой системы в патогенезе неврологических проявлений остеохондроза позвоночника: формирование радикулопатии на шейном уровне происходит за счет компрессии корешковых вен, а в поясничном отделе позвоночника – за счет сдавления эпидуральных венозных сплетений с развитием локального асептического эпидурита и венозного стаза на уровне причинного диска [5]. Серийная веноспондилография позволила выявить замедление кровотока в тех или иных венозных сосудах, особенно внутрипозвоночных сплетениях, обусловленное грыжами дисков, рубцово-спаечным процессом. В норме, через 7-8 секунд после введения, контраст должен уйти из внутренних позвоночных венозных сплетений. При грыже диска, рубцово-спаечном процессе контраст продолжает оставаться во внутренних позвоночных венозных сплетениях и после этого времени [3]. Нарушение венозного оттока от сегментов, корешков спинного мозга и венозных сплетений позвоночника приводит к венозному застою в позвоночном канале. Развивается «внутриканальная гипертензия» с повышением венозного давления в позвоночном канале и позвонках в 1,5-2 раза и расширением вен внутренних позвоночных сплетений [3, 8]. Нормальные значения внутрикостного давления в позвоночнике, которые практически соответствуют значениям венозного давления в сплетениях позвоночника, отмечаются в пределах 70-110 мм вод. ст. [18]. Нарушение венозного оттока из сплетений позвоночного канала сопровождается рефлекторным сужением артерий, что предотвращает резкое повышение венозного давления. Од-

© В. К. Калабанов, 2006

нако при этом уменьшается количество притекающей к спинному мозгу крови, и создаются условия для возникновения гипоксии. В результате страдает функция спинного мозга и его корешков [3, 17].

Роль нарушения оттока лимфы в развитии неврологических проявлений остеохондроза позвоночника также до конца не изучена, хотя известно, что при экссудации плазмы крови во время асептического воспаления [13] или при транссудации плазмы крови во время венозного застоя происходит выход большого количества белка в отечную жидкость. При исследовании ликвора у пациентов с грыжами выявлен синдром белково-клеточной диссоциации: количество белка повышено примерно в 10 раз, плеоцитоз же мал или совсем отсутствует [21]. Известно, что отток воды из отечной жидкости осуществляется по венам, а белки оттекают только по лимфатическим сосудам. Сдавление, закупорка этих сосудов вызывают образование лимфатического отека с фибробластной организацией [20]. Фибробласты – основные клетки рыхлой соединительной ткани. В результате синтеза белка они образуют преколлагеновые, коллагеновые, эластические волокна и аморфное межклеточное вещество [11]. Длительно существующий флебопатический и лимфатический отек приводит к развитию рубцово-спаечного процесса (фиброза). По-видимому, аналогичный процесс происходит и при обострении остеохондроза. Подтверждением этому служит факт выявления у пациентов с грыжами во время оперативных вмешательств на позвоночном канале, по данным магнитно-резонансной томографии (МРТ), ультрасонографии и рентгеноконтрастных исследований рубцово-спаечного процесса эпидурального и субарахноидального пространств.

Нет литературных данных о том, что именно помогает возврату венозной крови из внутренних и наружных позвоночных венозных сплетений, а также оттоку лимфы из эпидуральных и околопозвоночных лимфатических сосудов к сердцу во время движений в позвоночнике. Но понять механизм возврата венозной крови и оттока лимфы именно при движении важно еще и потому, что неврологические проявления остеохондроза позвоночника успешно лечатся движением (мануальная терапия, лечебная гимнастика). В настоящее время предложено большое количество техник мануальной терапии и вариантов лечебной гимнастики. Но у всего этого многообразия лечебных методик должно быть, в принципе, одно общее ядро саногенеза, на которое они и воздействуют с большим или меньшим успехом.

Толчком к изучению саногенетического механизма мануальной терапии послужило осмысление положительного эффекта разработанного автором способа мануального воздействия – постактивизационного растяжения (ПАР) [9]. ПАР состоит из этапов: 1) предварительное пассивное растяжение; 2) изотоническая активизация; 3) изометрическая активизация; 4) повторное пассивное растяжение. На основе ПАР был создан способ комплексного лечения неврологических проявлений грыж и протрузий поясничных межпозвонковых дисков (МПД) [10].

Для понимания саногенетического механизма разработанных способов лечения автор предлагает обратиться к помощи общелогического метода познания – аналогии (аналогия предполагает обнаружение сходства качеств или свойств в объектах, не относящихся к одной области, перенос сходных черт и характеристик с одного явления на другое [7]). В основу аналогии положим уже известные научные факты. В сосудистой хирургии существует понятие «мышечно-венозной помпы нижней конечности» (МВПНК). Это структурно-функциональная организация, направленная на обеспечение венозного возврата из нижней конечности к сердцу, подробно разработана скандинавскими учеными и, прежде всего, S. Arnoldi (1964). Термин A. Pollack и E.Wood (1947) «венозный мышечный насос» в современной гемодинамике имеет, главным образом, функциональный смысл. Деятельность его оценивается по снижению уровня венозного давления, а также по увеличению линейной и объемной скоростей кровотока при переходе из ортостатического положения к ходьбе или бегу. В настоящее время большинство исследователей полагают, что роль мышечных сокращений в качестве «периферического венозного сердца» является решающей в обеспечении возврата венозной крови от периферии к сердцу при движении человека в вертикальном положении (ходьбе, беге). При чередовании фаз напряжения и расслабления с изменением длины мышцы происходит сдавление и растяжение стенок магистральных венозных сосудов, что создает перепады давления и помогает продвижению венозной крови снизу вверх. Обратному току крови препятствует наличие клапанов вен. Главная задача МВПНК – это обеспечение равновесия между усиленным притоком артериальной крови к структурам ноги при движении и венозным возвратом к сердцу [6]. A. Pollack и E. Wood (1949) измеряли давление в одной из вен тыльной поверхности стопы и обнаружили, что под влиянием даже одного только шага давление уменьшается вдвое относительно первоначального, равного 90 мм рт. ст. Под влиянием повторяющихся движений, например при ходьбе, венозное давление в стопе может понизиться приблизительно до 30-40 мм рт. ст. [20]. Е.М. Дедкова и Г.М. Лукомский (1969) выявили, что у больных с выраженным варикозным расширением вен и картиной венозной недостаточности, у которых эвакуация контраста

была резко замедлена, 30 тыльно-подошвенных сгибаний стопы приводили к полному устранению признаков наличия контраста. Наблюдая за скоростью эвакуации контраста при флебоскопии, D. Sterling и K.R. Charles (1976) отметили, что при динамических упражнениях, связанных с подъемом ног на 20 см относительно горизонтали, она увеличивается в 3 раза. Эти исследования служат наглядной иллюстрацией эффективности мышечных сокращений, устраняющих венозный стаз [16]. Статическая работа мускулатуры предусматривает сохранение постоянства длины мышцы при развитии в ней напряжения [Жуков и др., 1963] и не ведет к значительному изменению поперечника мышцы. T. Lanz и соавт. (1938) нашли многочисленные соединительнотканые перемычки между стенками вен и мышечно-фасциальными образованиями бедра. Ориентация соединительнотканых волокон при этом способствует не сдавливающему, а растягивающему воздействию на венозные стволы во время мышечных сокращений. Это обеспечивает эффект активного притягивания крови с периферии. Такие растягивающие воздействия, увеличивая емкость магистральных вен, активизируют отток из низлежащих отделов венозной системы не только при динамической, но и при статической нагрузке. Таким образом, возврату венозной крови к сердцу на уровне голени помогает сдавливающий (пропульсивный), а на уровне бедра – растягивающий (люфтационный) экстравенозные механизмы МВПНК. При начальных формах венозного стаза, связанного с любым видом патологии вен, часть нагрузки по транспортировке тканевой жидкости берет на себя лимфатическая система [6]. Известно, что оттоку лимфы из лимфатических сосудов помогают сокращения мышц тех органов, где проходят лимфатические пути. Обратному току лимфы препятствует наличие клапанов [14]. Ритмичные движения вызывают особенно значительное увеличение тока лимфы [20].

Автор выдвигает гипотезу о функционировании в позвоночнике аналогичных механизмов, осуществляющих возврат венозной крови из внутренних и наружных позвоночных венозных сплетений, и отток лимфы – из эпидуральных и околопозвоночных лимфатических сосудов к сердцу во время движений позвоночника. Нижняя конечность и позвоночник имеют аналогичные структурные элементы: есть суставы между костями нижней конечности и есть суставы между позвонками, и там и тут имеется мышечно-связочный аппарат, при помощи которого совершаются движения, а также венозные и лимфатические сосуды. В нижней конечности есть глубокая и поверхностная венозные сети, соединенные между собой, и в позвоночнике есть внутренние и наружные венозные сплетения, соединенные между собой [1]. При наличии препятствий кровотоку в глубоких венах нижней конечности (тромбоз, несостоятельность клапанного аппарата) происходит сброс венозной крови в поверхностные вены с развитием их варикозного расширения и отека тканей. При наличии препятствий кровотоку во внутренних позвоночных венозных сплетениях (грыжа, рубцово-спаечный процесс, асептический отечный эпидурит) происходит сброс венозной крови в наружные позвоночные венозные сплетения с их резким расширением, что определяется при помощи веноспондилографии [3]. При этом появляются телеангиоэктазии и отек подкожных тканей в проблемных зонах позвоночника, что определяется визуально и пальпаторно [8]. Нижняя конечность и позвоночник выполняют аналогичные функции, связанные с опорой и движением тела в пространстве, а так же, как предполагает автор, с возвратом венозной крови и оттоком лимфы к сердцу. Кроме аналогии с МВПНК, обратимся к следующему методу доказательств – дедуктивному (от лат.deductio – выведение; это форма мышления, при помощи которой новое знание выводится из старого логическим путем [7]).

Нам известно: возврату крови из венозных сосудов и оттоку лимфы из лимфатических сосудов к сердцу при движении вообще помогают сокращения мышц. Вокруг позвоночника имеются венозные, лимфатические сосуды и околопозвоночные мышцы.

Вывод: следовательно, возврату крови из венозных сосудов и оттоку лимфы из лимфатических сосудов вокруг позвоночника к сердцу при движении помогают сокращения околопозвоночных мышц.

Таким образом, общелогические методы познания (аналогия и дедукция) позволяют предположить, что возврату крови из наружных позвоночных венозных сплетений и оттоку лимфы из околопозвоночных лимфатических сосудов к сердцу помогают сокращения околопозвоночных мышц. Но остается вопрос, что помогает возврату крови из внутренних позвоночных венозных сплетений и оттоку лимфы из эпидуральных лимфатических сосудов к сердцу? Внутри позвоночного канала мышц нет. Значит, должна быть другая структура, оказывающая воздействие на венозные и лимфатические сосуды. Внутри позвоночного канала есть такая структура – дуральный мешок (ДМ), состоящий из твердой мозговой оболочки (ТМО). Субарахноидальное пространство в ДМ заполнено ликвором и содержит спинной мозг с его корешками.

Известно, что в результате движения, волнения, плача, кашля, уровень ликворного давления поднимается на 300 мм вод. ст. [15]. Также известно, что при мышечных движениях и вдохе ликвор совершает колебательные потоки большой амплитуды по ликвороносным каналам субарахноидального пространства.

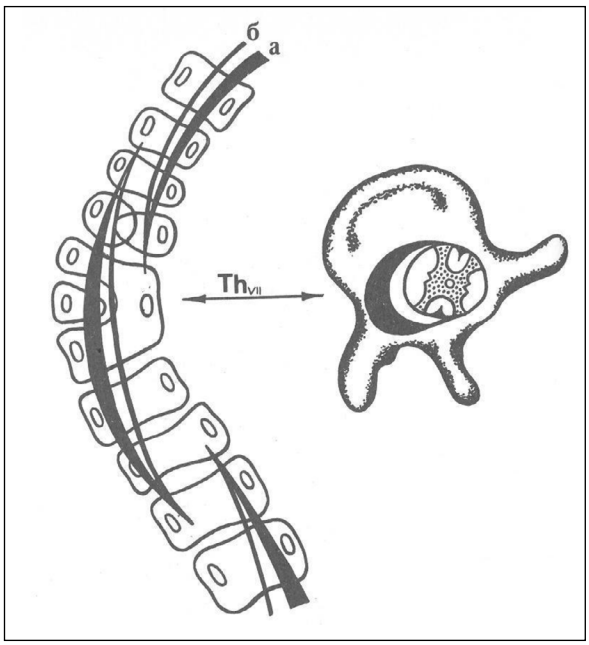

Рис. 1. Скелетотопия эпидурального пространства при сколиотических деформациях позвоночника. На выпуклой стороне вершин деформации противодуг эпидуральное (а) и субарахноидальное (б) пространства наиболее развиты.

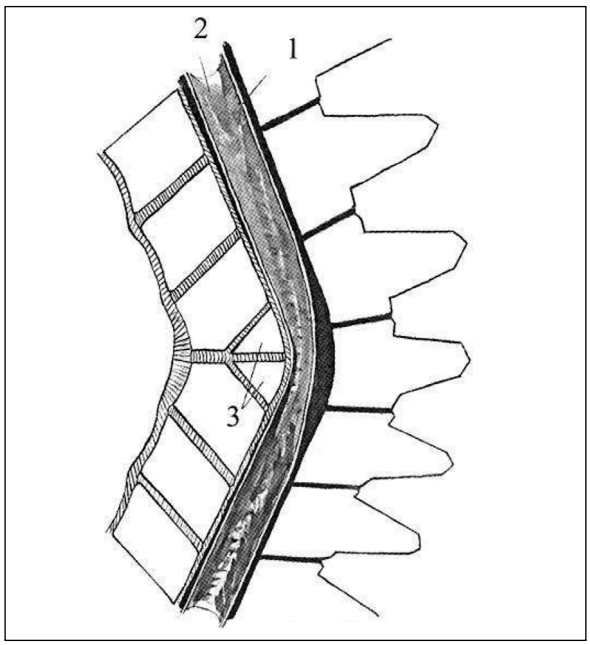

Рис. 2. Схематическое изображение врожденного кифоза с компрессией дурального мешка на вершине деформации: 1 – dura mater; 2 – спинной мозг; 3 – аномалийные позвонки.

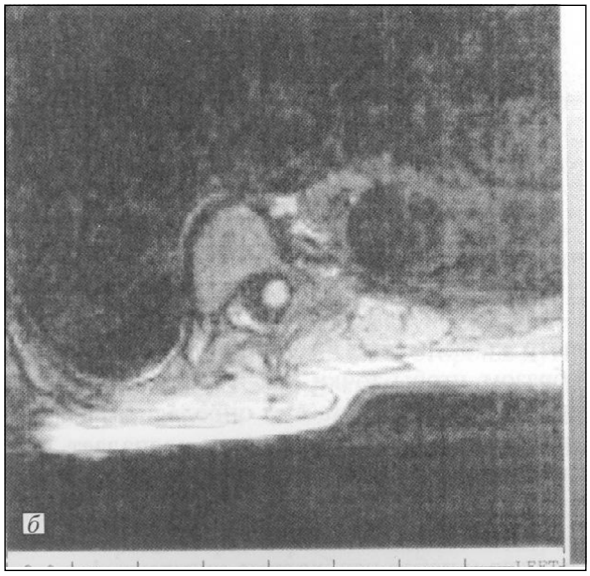

Рис. 3. МР-томография: определение положения дурального мешка в позвоночном канале во фронтальной (а) и горизонтальной (б) плоскостях при идиопатическом сколиозе.

Это наблюдалось визуально через трепанационные окошки у экспериментальных животных при использовании маркеров [4]. Ритмические колебания давления ликвора, обусловленные дыхательными и циркуляционными движениями, проявляются в форме пульсаций ТМО и оказывают давление на эпидуральные вены (внутренние позвоночные венозные сплетения), помогая венозному кровотоку и препятствуя появлению застоев. При блокаде субарахноидального пространства, вызванной грыжей МПД, пульсация ТМО исчезает на пространстве ниже уровня блокады, что ведет к венозному застою в эпидуральных венозных сплетениях, являющемуся добавочным фактором компрессии спинного мозга и спинномозговых корешков [2]. Блокада субарахноидального пространства возникает также в результате рубцово-спаечного процесса (фиброза).

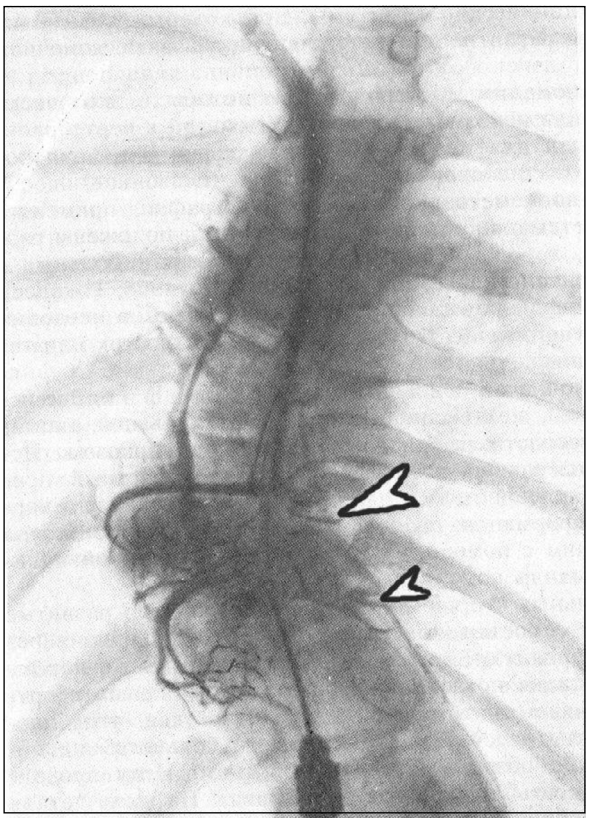

Рис. 4. Вариант нарушения оттока крови из эпидурального венозного сплетения: сдавление венозного сплетения на внутренней стороне дуги деформации – вены истончены, анастомозы с межреберными сосудами не выражены (стрелки).

При проведении миелографии и эпидурографии было выяснено, что у пациентов со структуральным сколиозом происходит натяжение и смещение ДМ, а также спинного мозга к вогнутой стороне дуги деформации позвоночного канала с сужением или исчезновением эпидурального пространства (ЭП) и субарахноидального пространства (СП). На выпуклой стороне дуги деформации, наоборот, происходит расширение ЭП и СП (рис. 1) [19].

ДМ со своим содержимым стремится переместиться в направлении вогнутой стороны дуги деформации для того, чтобы занять положение, при котором расстояние между его точками прикрепления (большое затылочное отверстие и крестец) было бы наименьшим. Натяжение и смещение ДМ возникают также при флексии и усиливаются при кифозе позвоночника (рис. 2) [12]. Качественные изображения позвоночного канала и ДМ получают сейчас, используя более совершенное исследование – МРТ (рис. 3) [12].

При проведении веноспондилографии было выяснено, что у данных пациентов натянутый и сместившийся ДМ сдавливает сосуды внутреннего позвоночного венозного сплетения у вогнутой стороны дуги деформации позвоночного канала. На выпуклой стороне дуги деформации возникает компенсаторное расширение сосудов внутреннего позвоночного венозного сплетения (рис. 4) [19]. Естественно, что сброс крови из венозных сплетений ЭП в вены наружного сплетения происходит более интенсивно также на выпуклой стороне дуги. Таким образом, при одностороннем сдавлении внутреннего венозного сплетения происходит перераспределение тока крови. На основании миелографии, эпидурографии, веноспондилографии установлено, что при небольших деформациях позвоночника первоначально возникает венозный блок и лишь затем, при значительной степени деформации – эпидуральный. Это объясняется тем, что вены эпидуральной клетчатки являются хорошим внутриканальным «барометром» и раньше других образований позвоночного канала реагируют на повышение давления. Нарушение проходимости СП в результате смещения спинного мозга к вогнутой стороне дуги деформации позвоночного канала развивается еще позже (рис. 5) [19].

Известно, что ЭП содержит рыхлую фиброзную ткань [2]. Помимо этого, вентральная часть ЭП содержит многочисленные фиброзные пучки, связывающие ДМ и заднюю продольную связку [1]. Автор предполагает, что компенсаторное расширение венозных сосудов ЭП возникает также за счет их растяжения соединительноткаными (фиброзными) перемычками между ДМ, стенками вен и стенками позвоночного канала. Понятно, что одновременно с венами ДМ сдавливает лимфатические сосуды ЭП, с одной стороны, и

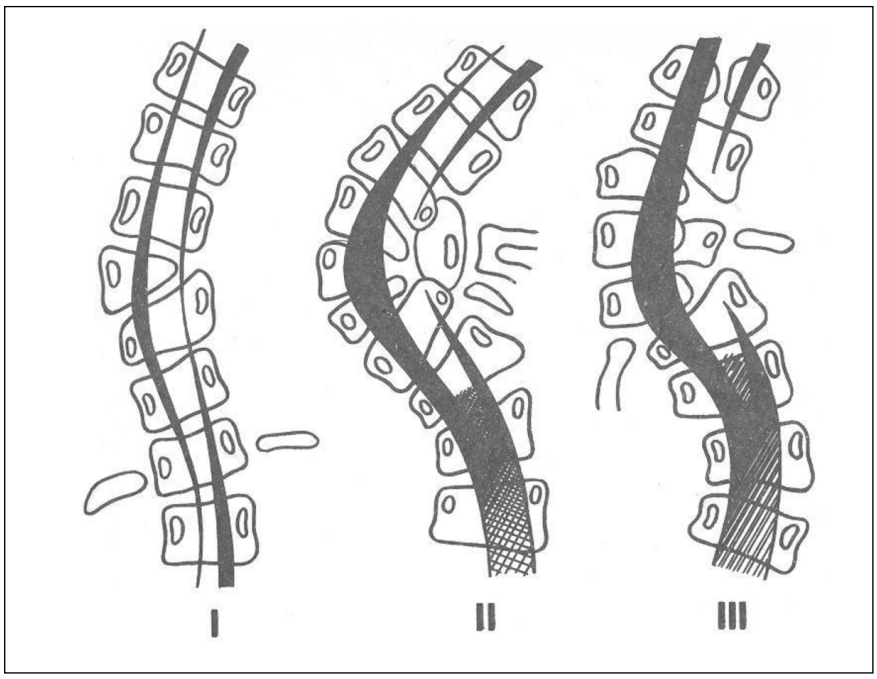

Рис. 5. Варианты нарушения проходимости субарахноидального пространства при врожденных деформациях позвоночника:
I – сужение субарахноидального пространства по вогнутой стороне дуги;
II – отсутствие проходимости по вогнутой стороне вершины дуги;
III – отсутствие проходимости по вогнутой стороне дуги на протяжении нескольких позвонков.

растягивает их, с другой. Это аксиома, которая не требует доказательств [7]. Если сдавливаются и растягиваются венозные сосуды, то лимфатические сосуды будут сдавливаться и растягиваться тем более, поскольку они обладают более тонкой мышечной стенкой и низким внутрисосудистым давлением. Известно, что стенки лимфатических капилляров при помощи пучков тончайших волоконец – стропных (якорных) филаментов прикреплены к рядом лежащим пучкам коллагеновых волокон. Такая тесная связь коллагеновых волокон и стенок лимфатических капилляров способствует раскрытию просвета последних [1]. Артериальные сосуды обладают хорошо развитой мышечной стенкой, в них выше давление, и поэтому ДМ сдавить или растянуть их не может.

Автор предположил, что если ДМ с его содержимым натягивается и смещается при фиксированных деформациях позвоночника (структуральном сколиозе, кифозе), то логично, что это может происходить и при функциональных деформациях позвоночника во время выполнения приемов ПАР (в ротации, флексии, экстензии, латерофлексии). Здесь вспомним следующий логический метод познания – индукцию (от лат. inductio – наведение; это логическая форма мышления, которая «наводит» исследователя на какое-нибудь правило, общее свойство, положение, характерное для целого класса предметов [7]). Исходя из всего изложенного, автор выдвигает гипотезу о существовании дурально-мышечно-венозно-лимфатической помпы позвоночника (ДМВЛПП), работа которой активизируется во время выполнения приемов ПАР. Автор провел условное разделение позвоночника с чередующейся функциональной деформацией на две части: внутреннюю, где в позвоночном канале происходит натяжение и чередующееся функциональное смещение пульсирующего ДМ от центра к вогнутой стороне деформации позвоночного канала и обратно, и внешнюю, где вокруг позвоночника происходит чередующееся растяжение и сокращение околопозвоночной мускулатуры. В обеих частях происходит чередующееся растяжение и сдавление венозных и лимфатических сосудов. Растяжение сосудов помогает их заполнению венозной кровью и лимфой, оттекающими от структур позвоночника за счет люфтационного механизма, а сдавление сосудов помогает возврату венозной крови и оттоку лимфы к сердцу за счет пропульсивного механизма. Таким образом, в позвоночном канале функционирует дуральный компонент помпы, а вокруг позвоночника – мышечный. После соединения компонентов в одно целое получается ДМВЛПП.

ЛИТЕРАТУРА

1. Анатомия человека. В 2 т. / Под ред. М. Р. Сапина. – М.: Медицина; 1987.
2. Арсени К., Симионеску М. Нейрохирургическая вертебромедуллярная патология. – Бухарест: Медицинское издательство, 1973, с. 26-27.
3. Бабиченко Е.И. Веноспондилография. – Саратов: Изд-во Сарат. ун-та, 1979. 96 с.

4. Барон М.А., Майорова Н.А. Функциональная стереоморфология мозговых оболочек. / Атлас. – М.: Медицина, 1982, с. 36-37.
5. Беляков В.В., Ситель А.Б., Шарапов И.Н. Новый взгляд на механизмы формирования рефлекторных и компрессионных синдромов остеохондроза позвоночника. – Мануальная терапия. 2002; № 3 (7), с. 20-25.
6. Думпе Э.П., Ухов Ю.И., Швальб П.Г. Физиология и патология венозного кровообращения нижних конечностей. – М.: Медицина, 1982. 168 с.
7. Звездкина Э.Ф., Егоров В.Ф. Теория философии. – М.: Эксмо, 2004. 448 с.
8. Иванова Т.А., Тиходеев С.А., Скоромец А.А. Веноспондилоинфузия в лечении неврологических проявлений остеохондроза поясничного отдела позвоночника. – Вертеброневрология. 2002; №1-2, с. 51-58.
9. Калабанов В.К. Способ мануального воздействия. Патент на изобретение № 2237459 от 10.10.04 г.
10. Калабанов В.К. Способ комплексного лечения неврологических проявлений грыж и протрузий поясничных межпозвонковых дисков. Приоритетная справка на изобретение № 2005115420 от 20.05.05 г., решение о выдаче патента на изобретение от 29.06.06 г.
11. Клишов А.А. Краткий цитологический словарь. – Л.: Медицина, 1968 с. 91-92.
12. Михайловский М.В., Фомичев Н.Г. Хирургия деформаций позвоночника. – Новосибирск: Сибирское университетское издательство, 2002. 432 с.
13. Назаров В.М., Богомолов С.Д., Трошин В.Д. Эпидуральная фармакотерапия боли. – Н. Новгород: Издательство НГМА; 2001, с. 125-126.
14. Нормальная физиология: Учебник для студентов университетов. / Под ред. А.В. Коробкова. – М.: Высш. школа, 1980, с. 52.
15. Парайц Э., Сенаши Й. Неврологические и нейрохирургические исследования в грудном и детском возрасте. – Будапешт: Издательство Академии наук Венгрии; 1980, с. 141.
16. Рябцев В.Г., Гордеев П.С. Профилактика и диагностика послеоперационных тромбоэмболических осложнений. – М.: Медицина; 1987, с. 79.
17. Скоромец А.А., Скоромец П.А., Скоромец Т.А. Спинальная ангионеврология. – М.: МЕДпресс-информ; 2003, с. 54.
18. Тиходеев С. А., Советова Н. Л. Показатели внутрикостного давления и веноспондилография в диагностике воспалительных заболеваний позвоночника. – Вестник хирургии им. Грекова. 1986. Т. 137, № 9, с. 48-50.
19. Ульрих Э.В. Аномалии позвоночника у детей. – С.-Пб.: Сотис; 1995. 336 с.
20. Фолков Б., Нил Э. Кровообращение. / Пер. с англ. – М.: Медицина; 1976. 463 с.
21. Ходос Х.-Б.Г. Нервные болезни. – Медицинское информационное агентство; 1999, с.101.